

研究テーマ	福井県及びタイ産恐竜の脳化石を用いた脳形態の3D復元	
研究期間	平成26年度	
主たる研究者	【学部・学科】恐竜学研究所	【職・氏名】教授・東 洋一

○研究目的

勝山産やタイ産の恐竜脳化石を資料とし、CT スキャナを利用し脳の形態情報を画像として取得し、Voxelcon（立体データ形状・応力解析）や Mimics（CT データ再構築、レンダリング）などの解析ソフトを使って恐竜の脳を3D復元する。脳の3D復元を行うことによって、恐竜の知覚や運動能力などを明らかにしたい。本研究の成果を県大での教育や福井県立恐竜博物館での展示・教育普及に活用するとともに、3Dプリンターを使用して恐竜などの脳の教育用ならびに展示標本の開発に繋げていく。

○研究成果

本研究では、恐竜（獣脚類および鳥脚類）の脳形態の復元をおこなう事が出来た。特に獣脚類では小型獣脚類（勝山産）と大型獣脚類（タイ産）の脳については内耳の存在とその形態を明らかにすることができた。なおワニに関しては、化石内部の変形が著しく満足のいく復元には至っていない。

I: 勝山産小型獣脚類（図1、2）

脳形態については、脳化石の産出状況から脳前方上部に尾椎骨が乗り、そのため残念ながら大脳部が圧縮されその形状が不完全となっていた。しかしながら、その他の脳幹や小脳については極めて良好な形状で保存されており、また内耳部を復元することができ左右の三半規管が詳細に復元できた。明らかになった小型獣脚類の内耳は、三半規管と蝸牛とで構成されている。三半規管は頭部の姿勢や運動能力を司っており、蝸牛は聴力を司り特に音の高さについて把握することができる。その形態的特徴から、三半規管が鳥類なみに発達しており俊敏な行動ができた獣脚類で、蝸牛は多くの獣脚類よりも発達しており、鳥類程度の聴力を有していたと考えることができる。



図1 脳函（下）と尾椎骨（上）

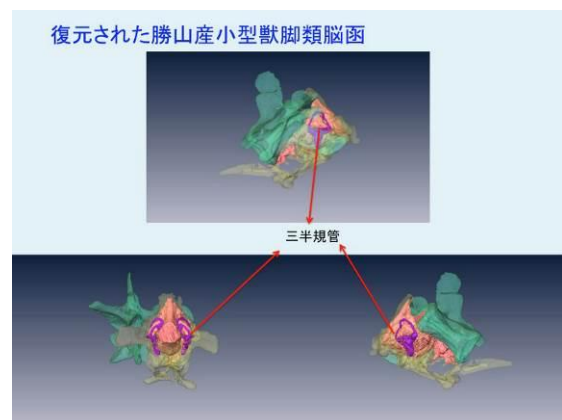


図2 復元された脳と三半規管

さらに脳幹には、外転神経 (V1-3)、顔面神経(VI)、内耳神経(VIII)、舌咽神経(IX)、舌下神経(XII)などが確認できた。これら、日本産恐竜化石の脳構造がこのように詳細に明らかになったのは我が国では初めての事例となる。

II: タイ産獣脚類 (図3、4)

この復元された脳(図4)はほぼ完全な形で復元され、その大きさも非常に大きく長さ約4.4 cm、最大高約7.7 cmである。硬膜頂は脳中央よりやや前方に位置し、その概ね左右に大脳部と中脳・小脳部に別れる。硬膜頂の下には大脳半球が広がる。後脳部には三半規管と舌咽神経(IX)、迷走神経(X)、副神経(XI)、舌下神経(XII)が保存されている。これら、脳の大きさ、形状、舌咽神経(IX)、迷走神経(X)、副神経(XI)、舌下神経(XII)などの位置などは、大型獣脚類のアロサウルスやティラノサウルスのそれと類似している。また、三半規管の形状もアロサウルスやティラノサウルスのそれと比較できる。

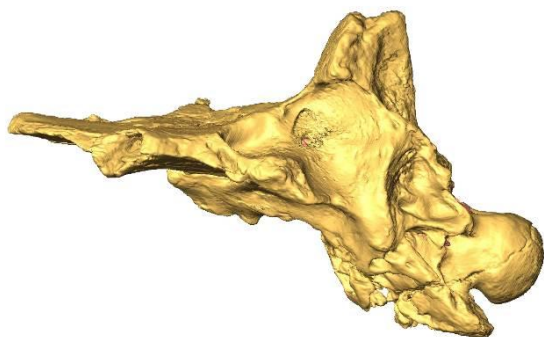

図3 タイ産大型獣脚類の脳函の3Dイメージ

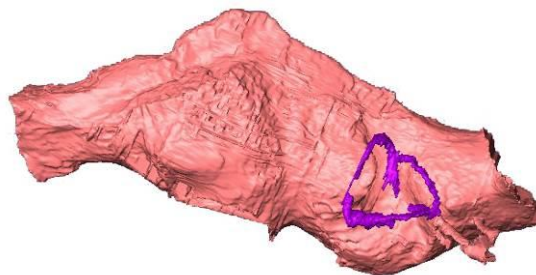


図4 復元されたタイ獣脚類の脳函
紫色：三半規管

III: タイ産鳥脚類 (図5、6)

獣脚類同様にほぼ完全な脳形態を復元することができた(図5、6)。発達した下垂体、視神経などの脳神経やその他血管も明瞭に観察することができた。全体の大きさは長さ約5.0 cm、最大高約7.0 cmである。基盤的なハドロサウルス上科において、CTデータから脳形態の復元を行った例は極めてまれである。より派生的なハドロサウルス類の脳と比較すると、本標本は大脳が小さく後脳部の占める割合が非常に高いことが特徴的である。本結果は、この仲間の恐竜の脳の理解に今後大きく貢献するものである。




図5 タイ産大型鳥脚類の脳函の3Dイメージ

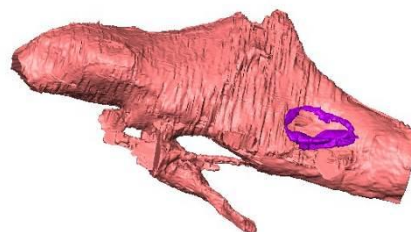


図6 復元されたタイ鳥脚類の脳函

※ホームページ掲載用として使用するため、A4 2枚程度で簡潔にまとめてください。

参考資料(図、写真等)があれば添付してください。